

多发性复发性结膜乳头状瘤 1 例

冷莹莹

邯郸爱眼眼科医院 角膜病科, 河北邯郸 056000

摘要 目的: 报道多发性复发性结膜乳头状瘤 1 例。**方法:** 患者男, 60 岁, 因发现右眼肿物 1 年入院。患者 1 年前于当地医院行右眼肿物切除术, 术后病理显示为乳头状瘤, 术后 2 个月复发, 肿物逐渐增大, 伴眼红、眼磨、异物感等不适。裂隙灯检查: 右眼睑球结膜充血, 上下睑结膜面可见多发性肉红色肿物, 质软, 有蒂与周围组织相连。行右眼结膜肿物切除及结膜内冷凝术。**结果:** 术后 1 月, 患者无明显不适。**结论:** 肿瘤切除联合局部冷冻可抑制肿瘤细胞生长, 降低术后复发风险。

关键字: 复发性结膜乳头状瘤; 局部冷冻

临床资料

一、一般资料

患者男, 60 岁, 因发现右眼肿物 1 年入院。患者 1 年前于当地医院行右眼肿物切除术, 术后病理显示为乳头状瘤, 术后 2 个月复发, 肿物逐渐增大, 伴眼红、眼磨、异物感等不适。无药物、食物过敏史, 无家族遗传史。

二、检查

视力: 右眼 0.6, 左眼 1.0; 眼压: 右眼 13.7mmHg, 左眼 12.7mmHg; 眼球运动及眼位无异常; 裂隙灯检查: 双眼眼睑及泪器未见异常, 右眼睑球结膜充血, 上下睑结膜面可见多发性肉红色肿物, 质软, 有蒂与周围组织相连 (图 1), 左眼结膜无充血, 双眼前房、瞳孔及晶状体及眼底未见明显异常。

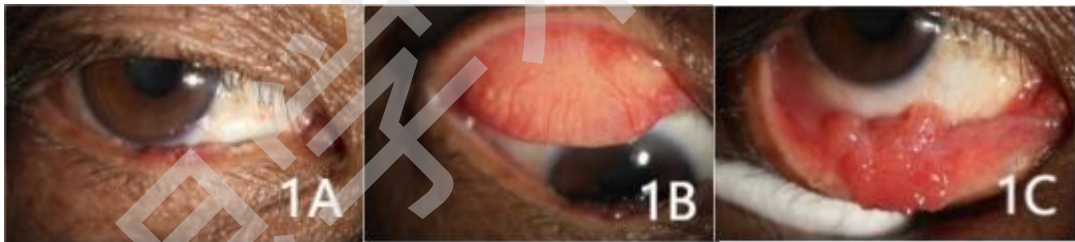


图 1 结膜乳头状瘤患者初诊右眼眼前节像 右眼睑球结膜充血, 上下睑结膜面可见多发性肉红色肿物, 质软, 有蒂与周围组织相连

三、诊断

右眼结膜乳头状瘤 (复发性多发性)

四、治疗

入院后完善相关检查, 行手术治疗。手术过程: 患者平卧于手术台, 常规消毒皮肤, 铺无菌洞巾, 连接心电监测仪, 监测心电、血氧饱和度。显微镜下, 开睑器开睑, 0.9% 氯化钠注射液 50ml+硫酸妥布霉素注射液 80mg 冲洗结膜囊, 右眼表面麻醉后, 用 2% 盐酸利多卡因注射液 2ml+0.1% 盐酸肾上腺素注射液 0.01ml 行结膜下浸润麻醉, 减少术中出血, 在显微镜下用眼镊夹住右眼下睑结膜肿物, 沿肿物中央作一长约 1cm 睑结膜切口, 钝性分离肿物与周边结膜组织, 完整分离出肿物, 然后用眼科有齿镊及剪刀修剪周围组织, 用 2mm 冷凝探头, 与结膜上皮接触 1 秒, 轻轻抬起, 待冰球形成, 停止冷凝, 同法行右眼上睑结膜肿物切除及结膜内冷凝术, 术毕, 结膜囊内涂抗生素眼膏并遮盖并包扎术眼。

五、治疗结果、随访及转归

术后 7 天, 右眼结膜充血, 乳头状瘤消失 (图 2), 患者眼磨、异物感眼状明显缓

解。术后 1 月电话回访，患者眼部无特殊不适。

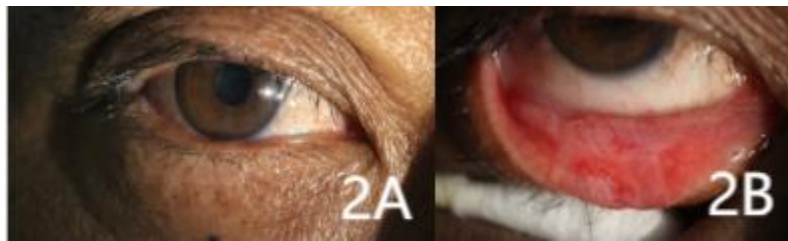

图 1 结膜乳头状瘤患者术后 7 天右眼眼前节像 右眼睑球结膜充血，乳头状瘤消失

讨论

结膜乳头状瘤是尖锐湿疣 (condyloma acuminata, CA) 的一种眼部表现，是由人乳头瘤病毒 (human papilloma virus, HPV) 的某些类型感染所致，在人体温热湿润条件中易生长繁殖，好发于性行为所接触的部位，如生殖器和肛门、尿道等部位的皮肤粘膜，偶发于咽喉、气管、子宫体内、足部、口腔、鼻孔等部位^[1]。眼部 HPV 感染，主要表现为眼睑及眼眶周围皮肤的寻常疣、扁平疣及结膜乳头状瘤，而表现为眼部则极为少见^[2]。

结膜乳头状瘤较易复发，单纯切除瘤体可引起病毒颗粒扩散，刺激瘤体生长，被认为是复发的主要原因，因此现主张采用肿瘤切除联合局部冷冻、丝裂霉素以及术后免疫抑制剂的使用来抑制肿瘤细胞生长，防止术后复发。术中若缺损面积大时可采用结膜移植覆盖、羊膜移植等方法^[3]。病理检查有细胞异型表现，可再冷冻或附以放疗。

参考文献

- [1] 廖兴元;现代性病临床诊断彩色图谱 [M];南昌:江西科学技术出版社,1997,136-149.
- [2] 樊翌明,王映芬;皮肤病与眼病 [M];广州:广东人民出版社,2000,46-48.
- [3] 易细香,余杨桂,李锦恒,眼部乳头状瘤的治疗 [J] 临床眼科杂志,2004,12(4);381-3.